

ORIGEM DA ARTÉRIA CORONÁRIA ESQUERDA DAS ARTÉRIAS PULMONARES, DIREITA E ESQUERDA - AVALIAÇÃO CLÍNICA, ANATOMOCIRURGICA E EVOLUTIVA DE TRÊS CASOS

EDMAR ATIK, MIGUEL BARBERO-MARCIAL, NANA MIURA IKARI LUIZ KAJITA, DEIPARA MACHADO, MUNIR EBAID, ADIB JATENE São Paulo, SP

Três lactentes (idades de 5,15 e 3 meses) com origem anômala da artéria coronária esquerda, sendo dois da artéria pulmonar direita e um da esquerda, sem outros defeitos congênitos, apresentaram-se com insuficiência cardíaca precoce decorrente de infarto do miocárdio de parede anterolateral. Em dois casos, a artéria coronária esquerda, antes de se inserir na artéria pulmonar direita, apresentava trajeto, de 15 mm de extensão, dentro da parede aórtica o que facilitou sua correção cirúrgica, dada a contiguidade destas estruturas.

No 3º caso a artéria coronária esquerda era inserida a 2 cm da origem da artéria pulmonar esquerda e se dirigia anterior à aurícula esquerda, tendo sido implantada diretamente na aorta ascendente.

Com 36, 30 e 33 meses de evolução pós-operatória houve normalização clínico-laboratorial exceto no 2º caso onde persistiu o supradesnivelamento do segmento ST, devido a aneurisma ventricular.

A recuperação da função miocárdica, mesmo após infarto extenso do miocárdio, nesta anomalia, reforça a necessidade do diagnóstico e conduta precoces.

ORIGIN OF LEFT CORONARY ARTERY FROM RIGHT AND LEFT PULMONARY ARTERIES CLINICAL, SURGICAL AND FOLLOW-UP EVALUATION OF THREE CASES.

Three infants with anomalous origin of left coronary artery, being two from the right pulmonary artery and one from the left, without other congenital defects, ages of 5, 15 and 3 months old, presented with early congestive heart failure due to anterolateral myocardial infarction.

Anatomical characteristic was peculiar in two cases since the left coronary artery, before the anastomosis with the right pulmonary artery, presented a way, 15 mm extension path within the aortic wall which has facilitated the surgical correction by the proximity of these structures.

In the third case, the left coronary artery was anastomosed with the left pulmonary artery, 2 cm from its origin and anterior to the left atrium being the surgical correction by direct implant at the ascending aorta.

Post-operative follow-up, 36, 30 and 33 months respectively, showed clinical and laboratory normalization except for the second case in which ST segment remained upward due to ventricular aneurysm.

Myocardial recovery, even after extensive infarction, in this anomaly, emphasizes the need for earlier diagnosis and management.

Arq Bras Cardiol 57/2:121-127 Agosto 1991

Desde que a origem da artéria coronária esquerda (ACE) do tronco pulmonar foi descri-

ta por Brooks¹ em 1886 e seu curso clínico bem caracterizado por Bland e col² em 1933, verificou-se que muito raramente (aproximadamente 5% dos casos) está associada a outros efeitos cardíacos congênitos³, como a comunicação interventricular, presente em cerca de 80% dos casos⁴⁻⁷.

Instituto do Coração do Hospital das Clínicas USP
Correspondência: Edmar Atik INCOR Av Dr Enéas C Aguiar 44 - 05403 - São Paulo. SP

TABELA I - Dados expressivos dos casos relatados de origem anômala da artéria coronária esquerda da artéria pulmonar direita

Casos	Autor	Idade	Defeitos Associados	Infarto do Miocárdio	Diagnóstico realizado antes da cirurgia ou Morte	Cirurgia	Evolução
1	Masel ⁸ (1960)	3 1/2 semanas	TF	Aneurisma de VE	não	-	Óbito por hipóxia e ICC
2	Rao e col ⁸ (1970)	3 anos	CIV	não	não	Fechamento da CIV	Óbito no p.o por baixo débito
3	Doty e col ¹⁰ (1976)	10 meses	-	não	sim	Anastomose Art. Subclávia D	boa
4	Driscoll e col ¹¹ (1982)	3 semanas	AVC, PCA, CoAo e Eao	não	sim	-	Ignorado
5	Bharati e col ¹² (1984)	3 1/2 meses	CoAo	Parede inferior e ântero-lateral	sim	Ligadura ACE junto a ADP	Óbito em baixo débito e arritmia 1º p.o
6	Hamilton e col ¹³ (1986)	3 meses	-	Parede ântero-lateral	sim	Transplante para Ao	Boa
7	Atike e col ¹⁴ (1988)	4 meses	-	Parede ântero-lateral	não	Anastomose direta ACE c/Ao asc.	Boa
8	Levin e col ¹⁵ (1990)	7 1/2 sem.	CoAo	Paredes inferior e ântero-lateral	não	Transplante para aorta	Óbito na sala operatória
		7 1/2 meses	CoAo	Parede ântero-lateral	sim	Transplante para aorta	Boa
9	Henglien e col ¹⁶	8 meses	CIV	não	não	Transplante para aorta	Óbito baixo débito

TF = tetralogia de Fallot, VE = ventrículo esquerdo, CIV = comunicação intraventricular, AVC = átrio ventricularis, PCA = persistência do canal arterial, CoAo = coarctação de aorta, Eao = estenose aórtica, ACE = artéria coronária esquerda, ART = pulmonar direita, Ao = aorta; VE = ventrículo esquerdo.

Por outro lado, outras anomalias cardíacas estão presentes na maioria dos casos de origem da ACE da artéria pulmonar direita (APD)⁸⁻¹⁶, e em caso isolado da artéria pulmonar esquerda (APE)¹⁷. Estes defeitos associados estão apresentados na tabela I.

Apresentamos três casos de origem anômala da ACE de artéria pulmonar, sem defeitos congênitos associados.

RELATO DE CASOS

Os aspectos de maior relevância do ponto de vista clínico, de exames complementares, anátomo-cirúrgicos e evolutivos dos três casos estão expostos respectivamente nas tabelas II, III e IV

O início dos sintomas de cansaço e equivalentes isquêmicos como choro e gemido constantes, inclusive no período noturno, além de sudorese e palidez foi precoce em dois casos (1 e 3) e aos 10 meses de idade no 2º (tab. II).

Encaminhadas ao nosso serviço com 4, 15 e 3 meses de idade, respectivamente, apresentavam-se desconfortáveis ao exame físico, com sinais de dispnéia, de discreta a moderada in-

tensidade, pulsos normais e com peso corpóreo de 6,110 g, 8.200 g e 4,700 g, respectivamente.

TABELA II - Elementos clínicos da origem anômala da ACE para ADP e da APE*.

	Início dos sintomas	Dispnéia	Borda inferior do fígado	Sopro sistólico
1 (masculino)	ao nascer	moderada	4 cm	+(AM)
2 (feminino)	10 meses	discreta	2 cm	+/(+)(AM)
3* (masculino)	ao nascer	discreta a moderada	3 cm	+(AM)

ACE = artéria coronária esquerda, APD = artéria pulmonar direita, APE = artéria pulmonar esquerda, AM = artéria mitral

No pericárdio, palpavam-se impulsões sistólicas discretas na borda esternal esquerda e o "ictus cordis" era difuso. Os ruídos cardíacos eram hipofonéticos e sopro sistólico discreto na área mitral denotava leve regurgitação mitral, exceção ao caso 2 cuja disfunção mitral era moderada. Os pulmões eram semiologicamente normais e o fígado era aumentado a 4, 2 e 3 cm da borda costal direita.

	Suspeita clínica		ECG AQRS e diagnóstico	Cardiomegalia	ECO		Angiografia	
	Anomalia na APD coronária ou APE				FE	Δ diagnóstico	Circulação colateral	Diagnóstico em potencial
1	sim	não	+80°C - IM ant. lat. + SVE	acentuada	17%	41 miocardiopatia	discreta	sim
2	sim	não	-40°C - IM ant. supra ST ant.	acentuada	23%	55 miocardiopatia	discreta	sim
3*	sim	não	+60°C - IM ant. lat. + SVE	acentuada	17%	coronária anômala	discreta	sim

ACE = artéria coronária esquerda, APD = artéria pulmonar direita; APE = artéria pulmonar esquerda, IM = infarto agudo do miocárdio, SVE = sobrecarga ventricular esquerda.

	Sítio da conexão	Trajeto	Técnica cirúrgica	Idade data	Evolução				Pós-operatória			
					CF	Período (meses)	Sopro	Fígado (RCD)	ECG	Rx	ECO	
											ΔD	FE
1	APD	Parede interna Ao asc.	Conexão direta	5 meses 10.6.87	I	36	-	-	nl	nl	35	70
2	APD	Parede interna Ao asc.	Conexão direta	15 meses 22.4.88	I	30	+ / ++ AM	2 cm	supra ST par. Ant.	+	28	61
3*	APE	Parede externa AE	Transplante da ACE para Ao asc.	3 meses 25.4.88	I	33	0	0	nl	nl	32	66

ACE = artéria coronária esquerda, APD = artéria pulmonar direita, APE = artéria pulmonar esquerda, AE = átrio esquerdo, Ao asc = AORTA ASCENDENTE, CF = classe funcional, nl = normal, AM = área mitral, RCD = reborda costal direita.

	AD	VD	TP	CP	VE	Ao
1	2	33/4	33.10	6	80/8	80/55
2	11	50/11	40/23	22	85/29	85/53
3	2	28/1	26/11	10	94/23	93/47

AD = átrio direito, VD = ventrículo direito, TP = artéria pulmonar, CP = capilar pulmonar, VE = ventrículo esquerdo, Ao = aorta.

O eletrocardiograma mostrava ritmo sinusal e sinais de infarto do miocárdio de parede ântero-lateral nos três casos, com onda Q profunda e espessada, além de onda T negativa em D1, aVL, V3 a V6 (fig. 1). Onda R de alta voltagem, de V4 a V6 expressava sobrecarga de ventrículo esquerdo. O eixo elétrico do QRS a - 40°. No caso 2 havia bloqueio divisional ântero-superior. Nos outros, era, para a idade, desviado para à esquerda a +8-° e à +60°, respectivamente. Supradesnivelamento do segmento ST em parede anterior no caso 2 era nítido, indicativo de provável aneurisma ventricular.

Radiografia de tórax mostrava acentuada cardiomegalia e moderada congestão pulmonar em todos (fig. 2).

O ecocardiograma revelou aumento dos diâmetros das cavidades cardíacas esquerdas e função ventricular esquerda deteriorada sendo o Δ D% de 17, 23 e 17% e a fração de ejeção de 41, 55 e 41, respectivamente. A ausência de óstio da artéria coronária esquerda fez suspeitar de origem anômala da mesma, no caso 3, cuja origem era da APE. A dosagem da creatino-quinase, fração MB, era normal nos três casos.

Estudo hemodinâmico e angiográfico confirmaram, em análise retrospectiva, a suspeita clínica. Foi demonstrado origem da ACE das artérias pulmonares, casos 1 e 2 da APD (fig. 3) e o 3 da APE (fig. 4). A artéria coronária direita, e maior calibre, perfundia a ACE por discreta circulação colateral a qual se estendia para a região das artérias pulmonares. As pressões eram normais apesar da hipocontratibilidade difusa e acentuada do ventrículo esquerdo, no

caso 1, sendo aumentadas nos demais (tab. V). Após tratamento clínico, os pacientes foram encaminhados à cirurgia. Os corações expostos demonstraram hipocontratibilidade difusa e acentuada, com grande dilatação do ventrículo esquerdo.

Nos casos 1 e 2, cuja conexão da ACE se fazia com a APD, de início, verificou-se que a ACE situava-se através do tronco pulmonar e se inseria aparentemente na aorta pensando-se até na inexistência da coronária anômala. No entanto, quando se seccionou a aorta, apenas o óstio coronário direito foi visibilizado, emergindo do seio lateral esquerdo. Na procura do trajeto da ACE percebeu-se que atrás do tronco pulmonar ela dirigia-se superiormente dentro da parede da aorta, apresentando um trajeto de aproximadamente 15 mm, emergindo em nível mais alto, em curva fechada, inserindo-se finalmente na APD (fig. 5). Após se seccionar a aorta, foi aberta a parede interna da mesma, contígua à ACE e feita ampla comunicação entre ambas. No sentido de se evitar dissecação das paredes da aorta, colocou-se uma ponte de pericárdio autógeno na borda livre da aorta, suturando-se as bordas do novo óstio coronário (fig. 6). Em seguida foi fechado o orifício da coronária anômala na APD.

No caso 3, a ACE ascendia, anterior à aurícula esquerda e se inseria na APE a 2 cm de sua origem e a correção de implante da mesma na aorta ascendente foi facilitada pela própria extensão da artéria coronária.

Logo após a cirurgia, houve excelentes condições hemodinâmicas com diminuição da cardiomegalia e melhora da contratilidade miocárdica.

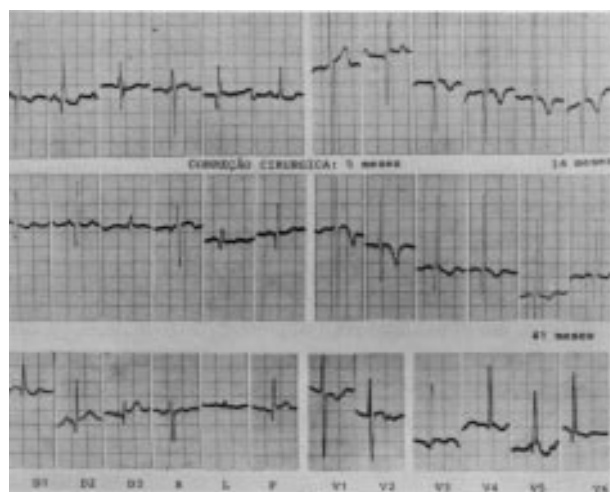


Fig. 1 - Período pré-operatório (5 meses de idade), onde Q profunda e onda T negativa em parede ântero-lateral e sobrecarga de ventrículo esquerdo, que diminuíram com 14 meses (9 após a operação) e quase normalizaram com 41 meses de idade (Caso 1).

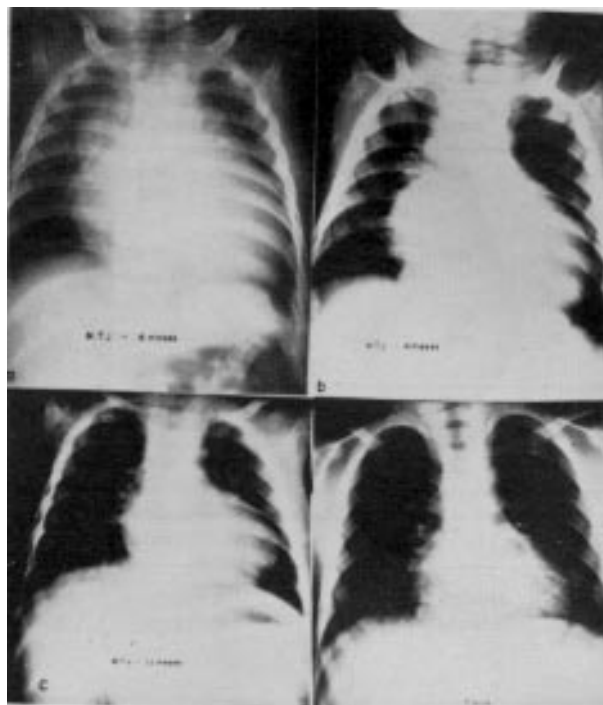


Fig. 2 - Nítida diminuição da cardiomegalia em período imediato à cirurgia (b) e principalmente em período mais tardio (c-d) em comparação ao pré-operatório (a). Caso 1.

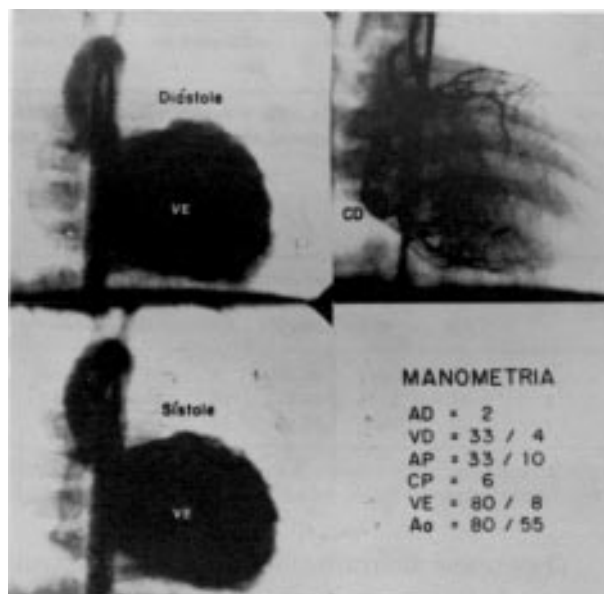


Fig. 3 - Angiografia pré-operatória acentuada e difusa hipocinesia de ventrículo esquerdo (VE) contrastando com valores normais de pressão, sendo hipodesenvolvida a coronária esquerda (CE) perfundida através de colaterais (setas) da coronária direita (CD) (Caso 1).

O pós-operatório transcorreu sem intercorrência, verificando-se melhora clínica nítida com regressão dos sinais da hipertensão venocapilar pulmonar e sistêmica, e do baixo débito cardíaco. Os pacientes tornaram-se eufênicos, corados bem humorados e se notou nítido aumento da atividade e da tolerância físicas.

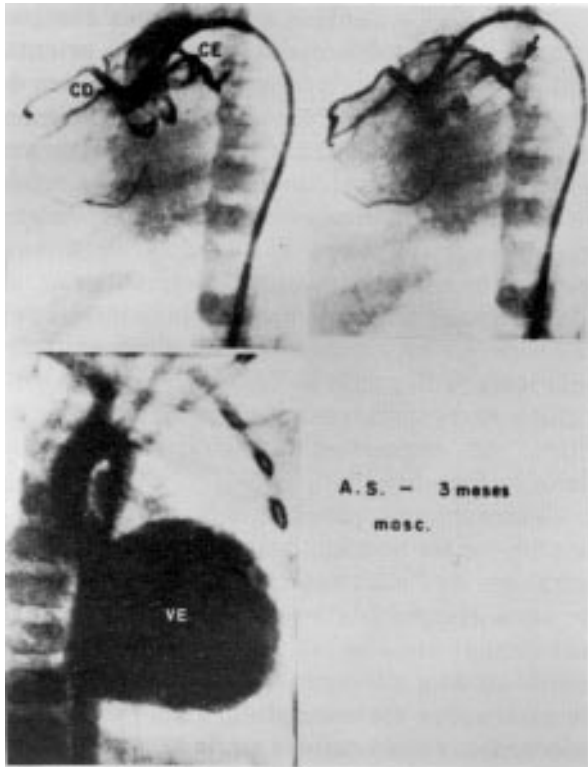


Fig. 4 - Angiografia pré-operatória: artéria coronária esquerda enchendo-se a partir da direita e desembocando na artéria pulmonar esquerda (seta) (caso 3).

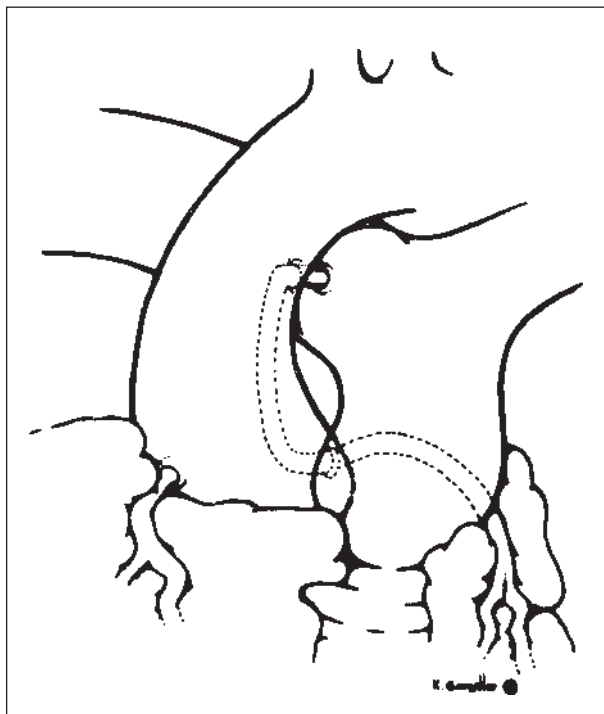


Fig. 5 - Elementos anatômicos encontrados na cirurgia (casos 1 e 2) destacando-se o trajeto curioso da artéria por aproximadamente 15mm de extensão na parede extrema da camada média da aorta ascendente, antes de se inserir na artéria pulmonar direita.

Em avaliações subseqüentes (tab. IV), 30, 33 e 34 meses após a operação respectivamen-

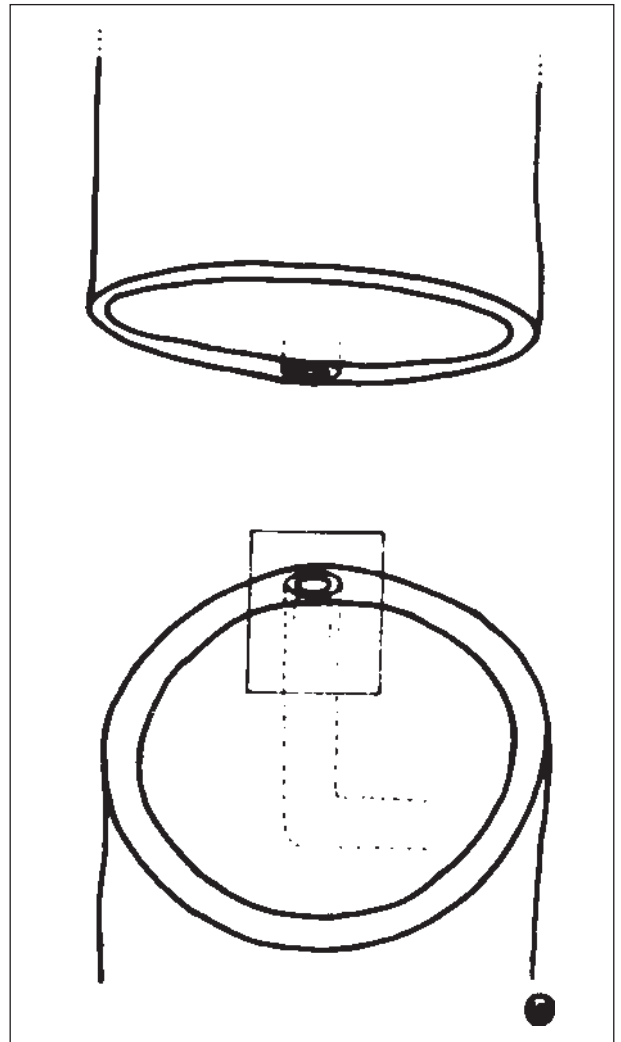


Fig. 6 - Técnica cirúrgica empregada: a abertura de parede interna da aorta permitiu ampla comunicação com a CE contígua (casos 1 e 2). Pericárdio autógeno foi suturado na borda livre na aorta, no novo óstio coronário para se evitar dissecação.

te, todos estavam clinicamente bem, sem sopros, exceção ao caso 2 com leve insuficiência mitral. Houve melhora nítida das modificações eletrocardiográficas em dois casos (fig. 1) e a manutenção do supradesnivelamento de ST de parede anterior (caso 2) indicava persistência do aneurisma ventricular discreto, observado também no ecocardiograma.

Houve normalização da área cardíaca em dois casos (fig. 2) e o ecocardiograma mostrou cavidades cardíacas normais em com fração de ejeção de 0,70, 0,61 e 0,66, respectivamente.

DISCUSSÃO

Origem anômala da ACE raramente se associa a outros defeitos cardíacos^{3,7} (aproximadamente 5% dos casos), com destaque à comunicação interventricular, exceto quando se ori-

gina da APD, situação anatômica raramente encontrada⁸⁻¹⁶. Dentre 10 casos relatados, sete apresentavam defeitos associados (tab. I). No único caso relatado de origem da ACE da APE, também havia associação, com tronco arterioso, tipo II¹⁷. Daí interesse notar, que a ausência de outros defeitos associados nos três casos por nós relatados, dois cuja origem da ACE se fazia da APD e em um da APE, os torna ainda mais curiosos.

Esta rara variedade anatômica (origem da ACE das artérias pulmonares) não modifica por si a alteração funcional observada usualmente na origem anômala da ACE do tronco pulmonar, cuja manifestação principal é representada por miocardiopatia isquêmica e cuja evolução depende essencialmente do grau de perfusão coronariana anterógrada da pulmonar ou retrógrada da coronária direita.

O fluxo é anterógrado, da artéria pulmonar para a coronária anômala, durante a vida fetal e no período neonatal quando a resistência vascular pulmonar ainda é elevada e passa a ser retrógrado, a partir da outra artéria coronária, após a queda da pressão arterial pulmonar. A partir daí, a circulação colateral passa a ter importância capital na determinação do quadro clínico e evolutivo. Isquemia miocárdica ocorre em situações de inadequada circulação de suporte colateral.

No entanto há defeitos associados que, mantendo pressão elevada na artéria pulmonar, ocultam clinicamente a origem anômala da artéria coronária e só permitem exteriorização desta anomalia, por vezes, apenas no pós-operatório imediato através de síndrome de baixo débito e de arritmias. Estes sinais decorrem da isquemia miocárdica súbita dependente do rebaixamento da pressão pulmonar, após correção da outra anomalia. Assim, comunicação interventricular pode manter, através da hipertensão pulmonar, fluxo coronariano adequado pela artéria coronária anômala, sem provocar nenhum sinal de disfunção miocárdica, como já haviam verificado Rao e col⁹ e mais recentemente Gottrill e col⁷ e Henglin e col¹⁰. O mesmo é obtido com defeitos do septo átrioventricular como descrito por Dirscoll e col¹¹.

Dessa maneira, os achados clínicos de tais pacientes podem corresponder aos de acentuado desvio arteriovenoso de sangue através do defeito intracardiaco, dificultando o diagnóstico da origem anômala da artéria coronária e ocasionando assim situação de alto risco cirúrgico se a anomalia não for anteriormente verificada.

Os achados clínicos e de exames complementares usuais dos casos em estudo, orientaram facilmente para a feitura do diagnóstico da origem anômala da ACE, como já foi devidamente salientado em trabalho anterior¹⁸. Destacam-se, como principais elementos, onda Q profunda no eletrocardiograma em parede ântero-lateral com a respectiva alteração da repolarização ventricular, bloqueio divisional ântero-superior, arco ventricular esquerdo arredondado na sua porção superior e átrio direito com pouca expressividade na radiografia de tórax, além da história clínica correspondente a sofrimento (gemido, choro, etc.), expressão da insuficiência coronariana no lactente.

Estranhamos que esses achados não estivessem presentes no caso descrito por Masel⁸ com tetralogia de Fallot associada, no qual do ponto de vista fisiopatológico espera-se que a hipoxemia obrigatória, aliada à própria isquemia, incrementa ainda a alteração miocárdica. A ausência de alterações eletrocardiográficas de infarto miocárdico é mais curiosa ainda face à evidência de aneurisma de ventrículo esquerdo ao exame necroscópico, no referido caso. É oportuno lembrar que a coartação da aorta quando associada à origem anômala da ACE também incrementa, através da hipertrofia, a isquemia miocárdica reforçando aparecimento mais precoce destas alterações, como descrito por Bharati e col¹² e mais recentemente por Levin e col¹⁵.

O diagnóstico ecocardiográfico, nos casos cuja origem da ACE era da APD, tornou-se inviável pela própria entrada (de maneira até caprichosa) da ACE na parede da aorta para em seguida sair dela e se inserir na APD, seguindo um trajeto que dificultou inclusive a interpretação anatômica durante a correção da anomalia. Desconhecemos descrição de anomalia semelhante com destaque ao trajeto tão curioso e caprichoso da ACE na literatura, cuja explicação embriológica carece ainda de investigação.

Reforça, esta situação anatômica peculiar, a necessidade do conhecimento prévio e adequado do diagnóstico correto da anomalia através de estudos, invasivos ou não, para o planejamento antecipado, a fim de minimizar na dificuldade do reconhecimento da anatomia correta.

Estudos angiográficos permitem este reconhecimento, mesmo através do enchimento retrógrado da ACE por circulação colateral a partir da artéria coronária direita, desde que se observe cuidadosamente o contraste opacificando a região das artérias pulmonares, como demonstrado nos nossos casos.

A cirurgia deve ser programada precocemente para manter perfusão coronariana que satisfaça as exigências do ventrículo esquerdo, a longo prazo.

Alvissareira é a evolução mostrada nestes três casos, principalmente nos dois operados mais precocemente com o retorno à normalidade dos aspectos clínicos, eletrocardiográficos e radiográficos e da função ventricular. É lógico daí admitir que tenha havido “recuperação miocárdica” por mecanismos ainda desconhecidos, o que sem dúvida reforça a necessidade de empenho na obtenção do diagnóstico e da adoção da conduta cada vez mais precoces.

REFERÊNCIAS

1. Brooks HSJ – Two cases of abnormal coronary arising from the pulmonary artery. *J Anat Physiol*, 1886; 20: 26.
2. Bland EF, White PD, Garland J – Congenital anomalies of the coronary arteries: Report of an unusual case associated with cardiac hypertrophy. *A Heart J*. 1933; 8: 787.
3. Weselhoeft H, Fawcett JS, Johnson AL – Anomalous origin of the left coronary artery from the pulmonary trunk. Its clinical spectrum, pathology and pathophysiology, based on a review of 140 cases with seven further cases. *Circulation*, 1968; 38: 403-25.
4. Askenazi J, Nadas AJ – Anomalous left coronary artery originating from the pulmonary artery. Report on 15 cases. *Circulation*, 1975; 51:976-87.
5. Pinsky WW, Gillette PG, Duff DF – Anomalous origin of coronary artery from the pulmonary artery with ventricular septal defect. *Circulation*, 1978; 57:1026-30.
6. Wileox WD, Hagler DJ et al – Anomalous origin of left coronary artery from pulmonary artery in association with intracardiac lesions: Report of two cases. *J Thorac Cardiovasc Surg*, 1979; 78:12-20.
7. Cottrill CM, Davis D, McMillen Metal – Anomalous left coronary artery from the pulmonary artery. Significance of associated intracardiac defects. *J Am Coll Cardiol*, 1985; 6: 237-42.
8. Masel LF – Tetralogy of Fallot with origin of the left coronary artery from the right pulmonary artery. *Med J Aust*, 1960; 1-2: 13-7.
9. Rao BNS, Lucas Jr RV, Edwards JE – Anomalous origin of the left coronary artery from the right pulmonary artery associated with ventricular septal defect. *Chest*, 1970; 58: 616-20.
10. Doty DB, Chandramouli B, Schieken RE et al – Anomalous origin of the left coronary artery from the right pulmonary artery. Surgical repair in a 10-month old child. *J Thorac Cardiovasc Surg*, 1976; 71: 787-91.
11. Driscoll DJ, Garson Jr A, McNamara DG – Anomalous origin of the left coronary artery from the right pulmonary artery associated with complex congenital heart disease. *Cathet Cardiovasc Diagn*, 1982; 8:55-61.
12. Bharati S, Chandra N, Stephenson LW et al – Origin of the left coronary artery from the right pulmonary artery. *J Am Coll Cardiol*, 1984; 3: 1565-9.
13. Hamilton JRL, Mulholland MC, O’Kane HOJ – Origin of the left coronary artery from the right pulmonary artery. A report of successful surgery in a 3 month old child. *Ann Thorac Surg*, 1986; 41: 446-8.
14. Atik E, Barbero-Marcial M, Ikari NM et al – Anomalia isolada da artéria coronária esquerda Trajeto inusitado dentro da parede da aorta ascendente e inserção na artéria pulmonar direita. Relato de caso. *Arq Bras Cardiol*, 1988; 51: 335-9.
15. Levin SE, Dansky R, Kinsley DH – Origin of the left coronary artery from right pulmonary artery co existing with coarctation of the aorta. *Int J Cardiol*, 1990; 27:31-6.
16. Henglein D, Niederhoff H, Bode-H – Origin of the left coronary artery from the right pulmonary artery and ventricular septal defect in a child of a mother with raised plasma phenylalanine concentrations throughout pregnancy. *Br Heart J*. 1990; 63: 100-2.
17. Nora JJ, McNamara DG – Anomalies of the coronary arteries and coronary artery fistula. In: Watson H ed *Pediatric Cardiology* Vol. 17, London Lloyd-Luke, 1968, 297.
18. Ikari NM, Atik E, Mazzieri R et al – Origem anômala da artéria coronária esquerda do tronco pulmonar. Relato de 22 casos. *Rev Latina de Card Inf*, 1987; 2:93-9.